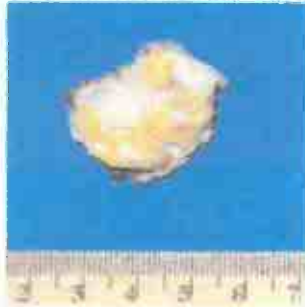

PACIENTE: BERENICE TORRES SAMUDIO.
EDAD: 42 AÑOS.
SEXO: FEMENINO.
MEDICO: DRA. LUCERO GONZALEZ SORIA.
MUESTRA: BIOPSIA DE MAMA IZQUIERDA.
DATOS CLINICOS: IDX. FIBROADENOMA VS TUMOR MALIGNO.

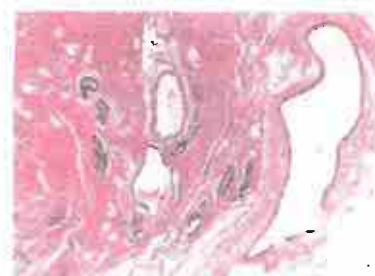
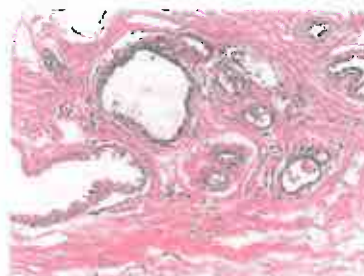
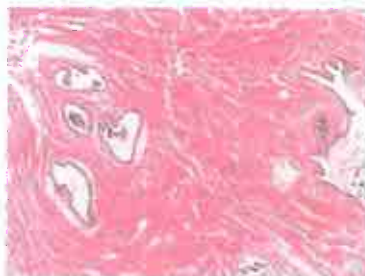CASO: LPA6790-2021.
RECEPCION: 29-05-2021
REPORTE: 03-06-2021

DESCRIPCION MACROSCOPICA:



Se recibe porción de tejido que mide 2.5x2.3x1.5cm. La superficie es amarilla clara, lisa y brillante. Al corte tiene áreas blancas trabeculares alternando con zonas cafés. Se incluye en su totalidad en dos cápsulas.

DESCRIPCION MICROSCOPICA:



Hay dilatación quística de los conductos, que están revestidos por células cilíndricas con abundante citoplasma y secreción luminal por decapitación. En el estroma se identifica fibrosis extensa. El infiltrado inflamatorio es de tipo crónico. Se observa la pared de un quiste con infiltrado inflamatorio de tipo crónico y hemorragia antigua, en el estroma circundante. Los acinos y la unidad túbulo terminal tienen fibrosis concéntrica, se observan datos de malignidad.

DIAGNOSTICO:

-MAMA IZQUIERDA (BIOPSIA).

Cáncer de mama + positivo

Matriz Tuxtla

6a. Norte Poniente No. 720-A
Col. Centro, Tuxtla Gutierrez, Chiapas.
Tels. (01 961) 611 17 55
(01 961) 600 00 93
Cel. 961 241 0968
Correo: diagnostico@pathology.com.mx

Sucursal San Cristóbal

Calz. Manuel Velasco Suarez No. 3
Col. La Isla, San Cristóbal de las Casas, Chiapas.
Tels. (01 967) 116 08 27
Cel. 967 136 30 88
Correo: sancristobal@pathology.com.mx

Sucursal Villahermosa

1a. Oriente entre 2a. y 3a. Sur
Col. Centro, Villahermosa, Chiapas.
Tels. (01 963) 652 19 05
Correo: villahermosa@pathology.com.mx



Dra. Diocelina Viruette Pontiga
Anatomopatóloga - Citopatóloga